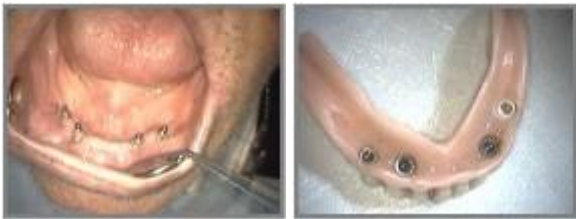

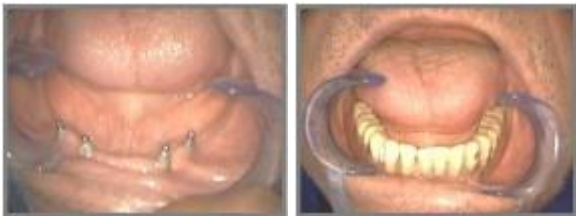## Edentulie Totali 1

*La perdita di tutti i propri denti significava fino a poco tempo fa ineluttabilmente la necessità di portare una protesi totale (dentiera) con le ben note conseguenze: tenuta insufficiente delle protesi soprattutto nella mandibola, forza masticatoria ridotta e gusto dei cibi alterato, talvolta conati di vomito e problemi fonetici. La pressione della base protesica sull'osso può inoltre accentuare l'atrofia di quest'ultimo con successivo ulteriore peggioramento della tenuta della protesi. Il collasso dei tessuti facciali (labbra, guance) provoca un aspetto "vecchieggiante" e rugoso dei pazienti portatori di protesi totali insufficienti. Con impianti dentali ora è possibile rompere questo circolo vizioso. Già 2-4 impianti con attacchi a sfera possono assicurare alla protesi, come nel caso che segue, una stabilità soddisfacente.*



*clicca sull'immagine per ingrandirla*

*4 impianti inseriti 8 anni prima nella mandibola edentula di Paziente 67enne (foto a sinistra) svolgono tuttora, nonostante le precarie condizioni di igiene, la loro funzione di stabilizzare la protesi mobile preesistente (foto a destra), sulla quale vennero posizionati i 4 attacchi (foto del 5-2-2003).*

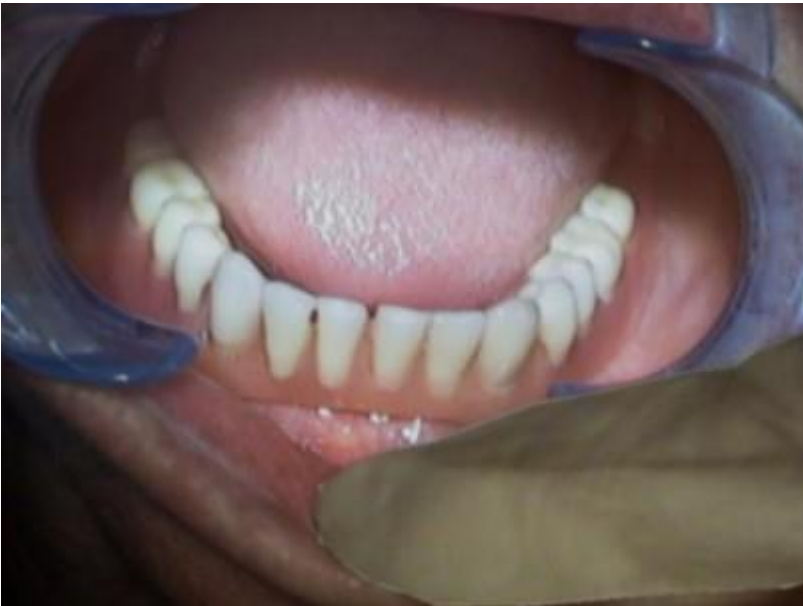
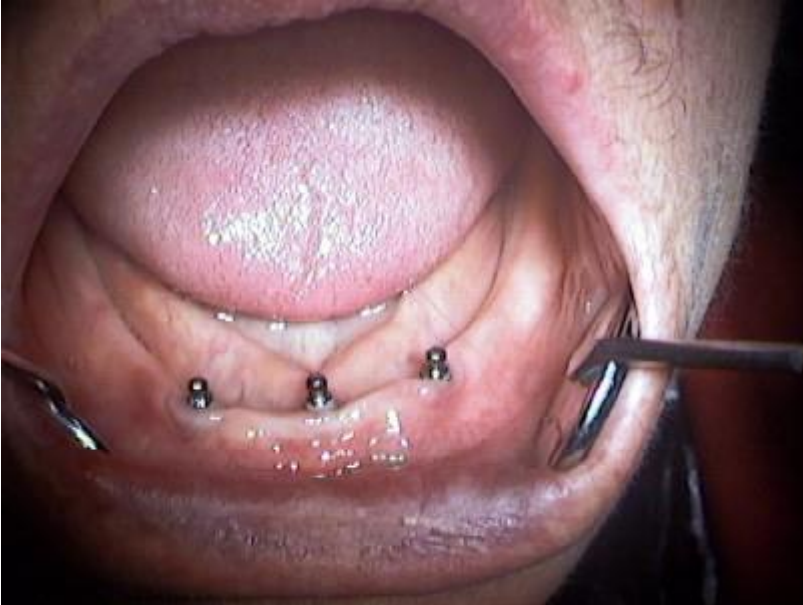
*clicca sull'immagine per ingrandirla*

*Foto del 11-09-2007:*

*i 4 impianti alcuni anni dopo, ancora in funzione nonostante l'evidente incuria del paziente. La foto a destra mostra la vecchia protesi inserita.*

## Edentulie Totali 2



*clicca sull'immagine per ingrandirla*

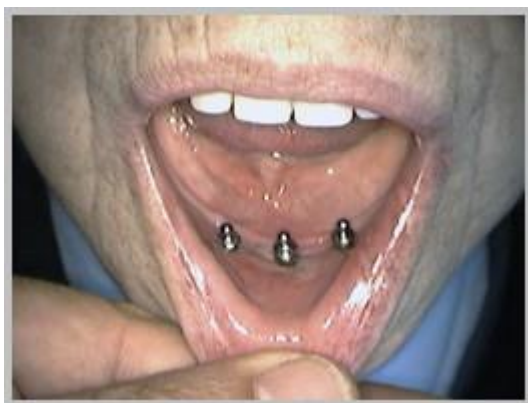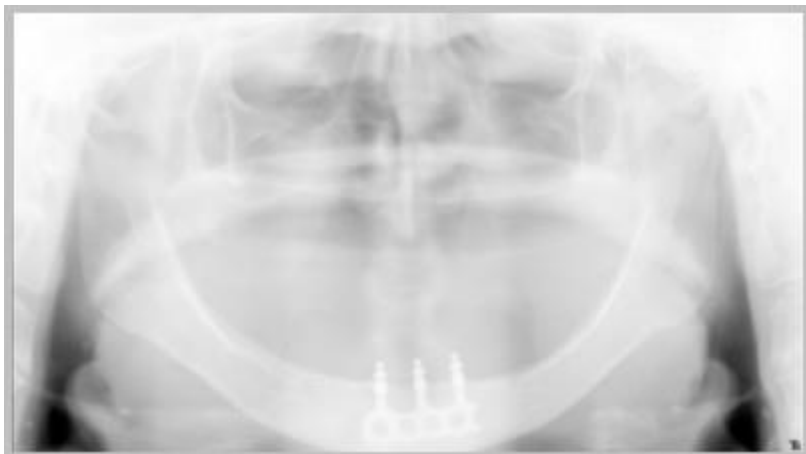
*Come nel caso precedente, la paziente lamentava scarsa stabilità della protesi inferiore: si provvedeva ad applicare, in un'unica seduta operatoria, i tre impianti della foto a sinistra, si posizionavano i tre attacchi sulla vecchia protesi.*

*Nella foto a destra: la vecchia protesi stabilizzata in sede.*

***La scelta del numero di impianti di stabilizzazione dipende dalla quantità e qualità dell'osso disponibile.***

### **Edentulie totali 3**

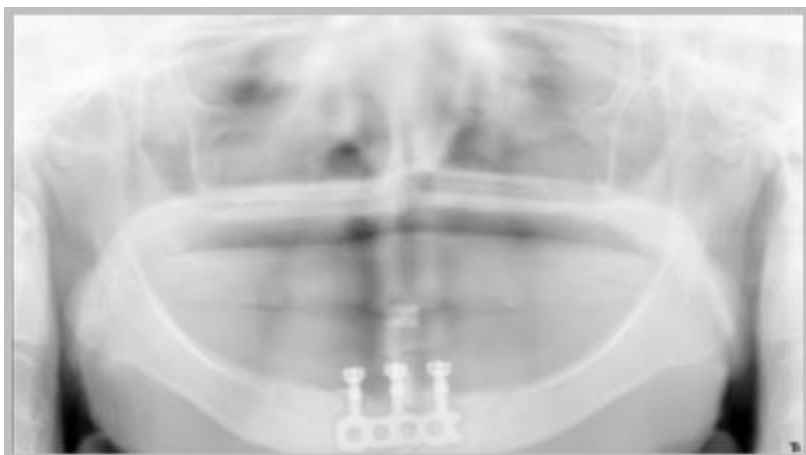
*Altro esempio di overdenture in una paziente portatrice di protesi totale inferiore instabile.  
In questo caso la stabilizzazione fu realizzata nel lontano 1989, con un impianto a lama.*

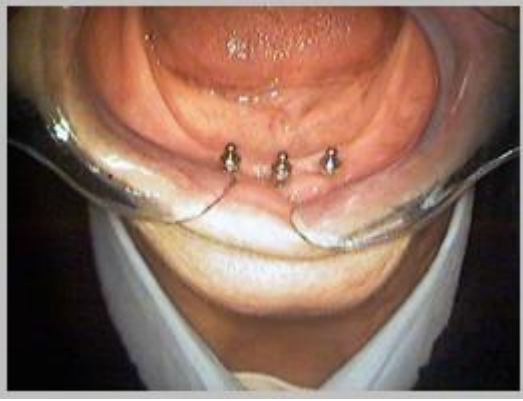

*clicca sull'immagine per ingrandirla*

Sopra: foto ed ortopanoramica eseguite in occasione di un controllo nel maggio 2002:  
è evidente un'ottima osteointegrazione della lama.

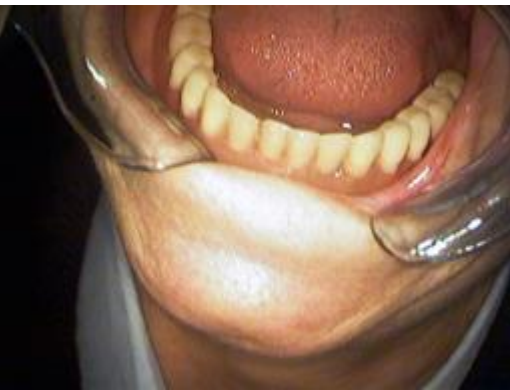Sotto: foto ed ortopanoramica eseguite a febbraio 2008.





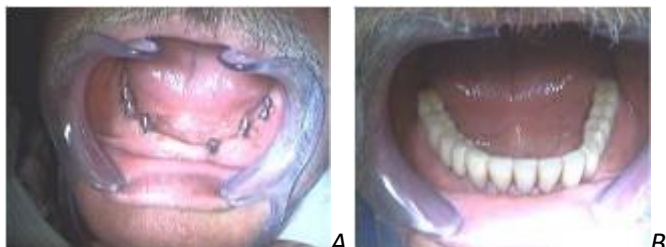*Foto sotto:  
la vecchia protesi stabilizzata in sede.*

*clicca sull'immagine per ingrandirla*



## Edentulie Totali 4

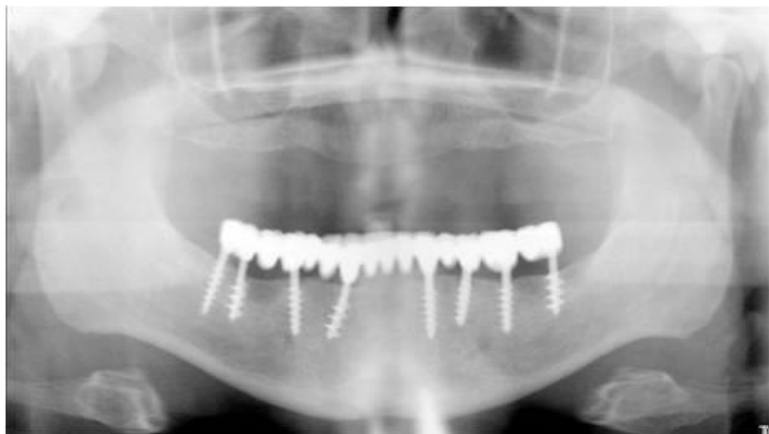*Più sofisticata ma più confortevole la soluzione con 8 impianti: in questo modo si può fare a meno, come nel caso che segue, della protesi mobile realizzando un ponte fisso su impianti.*



*clicca sull'immagine per ingrandirla*

*La foto A mostra 8 impianti a moncone emergente, i più funzionali al carico immediato, applicati 7 anni fa nella mandibola edentula di un paziente 60enne.*

*Foto B: La procedura seguita fu quella del carico precoce: il ponte fisso definitivo su impianti della figura fu applicato 10 gg dopo l'intervento. Nella scelta del materiale, il metalpolicarbonato, si seguì la tendenza del momento.*

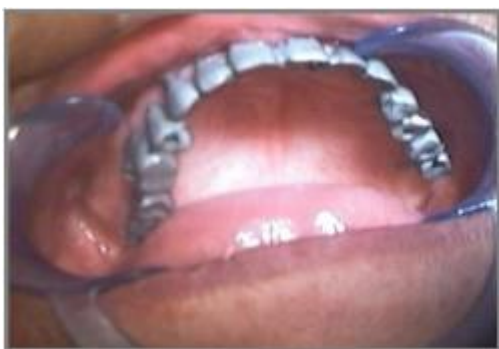
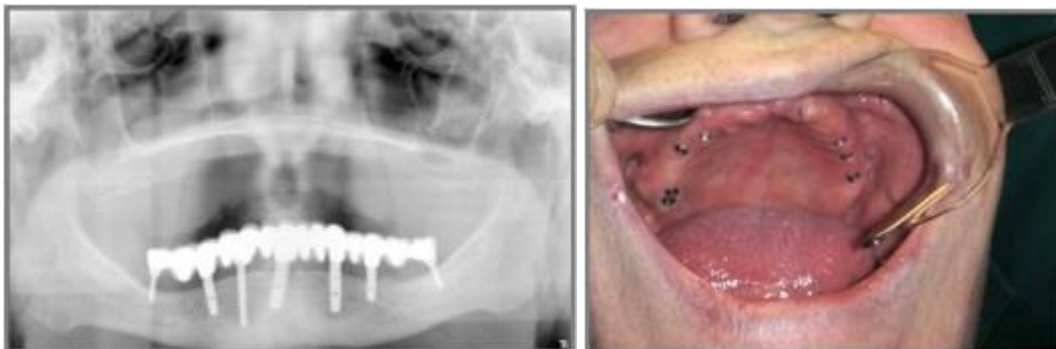
*clicca sull'immagine per ingrandirla*

*L'ortopantomica eseguita per controllo 7 anni dopo quasi contro il parere del Paziente che non ne capiva la necessità, conferma la perfetta osteointegrazione degli impianti. Nell'arcata superiore il paziente continua a portare una protesi mobile.*

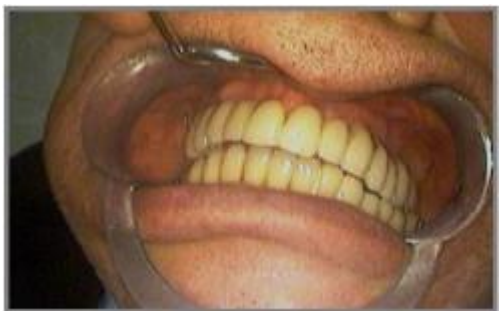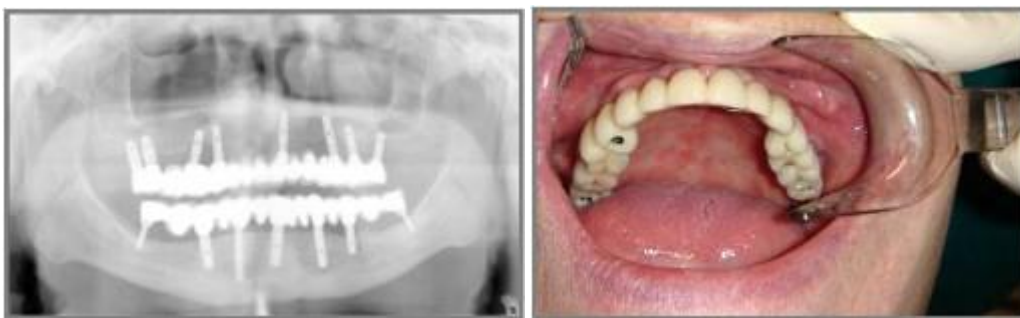*Il manufatto protesico di questa pagina è opera del LABORATORIO ODONTOTECNICO CARAVAGGIO s.n.c.  
Tel. 065404621*

## Edentulie Totali 5



*clicca sull'immagine per ingrandirla*

*Paziente completamente edentulo, trattato 15 anni fa con protesi fissa su impianti nella arcata inferiore. Sopra porta da allora la dentiera. Nelle immagini in alto: a sn rx ortopantomica prima dell'inizio cure arcata superiore; al centro: dopo applicazione di 8 impianti sommersi, compatibili, nei tempi di attesa, con la vecchia dentiera; a dx: prova struttura.*



*clicca sull'immagine per ingrandirla*

*Radiografia e foto del paziente a fine trattamento. Si noti come questa bocca, una volta completamente edentula, è stata protesizzata, sia pure in tempi diversi (compatibili con le disponibilità del Paziente), con denti fissi in ceramica: il massimo in funzionalità ed estetica.*

*I manufatti protesici di questa pagina sono opera del LABORATORIO ODONTOTECNICO CARAVAGGIO s.n.c.  
Tel. 065404621*